

IPPOCRATE & DINTORNI

APPROFONDIMENTO MEDICO

GRUPPO MEDICO
D'ARCHIVIO

Odontoiatria

Dottore mio figlio ha il palato stretto...!!!

Dott. Prof. Vincenzo Quinzi
Dott.ssa Chiara Salvatorelli

ODONTOIATRIA

L'OZONOTERAPIA IN
ODONTOIATRIA
PEDIATRICA

Dott. Marco Moscati

PSICOLOGIA

STATO CEREBRALE A "RIPOSO"
(RESTING STATE): "STREAM OF
CONSCIOUSNESS"

Dott. Roberto Esposito

L'ANGOLO DEL TECNICO

È MEGLIO FARE I RAGGI,
LA RM, LA TC O
L'ECOGRAFIA?

*Dott.ssa Bianca Garofalo
Dott.ssa Serena Volpe*

Sommario di **MARZO**

EDITORIALE

03 Il lamento della mia età...
Dott. Gino Consorti

PILLOLE DI ALLEGRIA

04 Prevenzione e Ketchup
Beatrice Corcelli

ODONTOIATRIA

05 L'Ozonoterapia in
odontoiatria pediatrica
Dott. Marco Moscati

I PRINCIPI (ATTIVI) DELLA SALUTE

06 Itraconazolo
Dott.ssa Maria Francesca Annibali

L'IMPERTINENTE

07 Contaminazioni
Artemisia G.

SELFIE D'AUTORE

08 La visita medica
Dott.ssa Valentina Muzii

ODONTOIATRIA

10 Dottore mio figlio
ha il palato stretto...!!!
Dott. Prof. Vincenzo Quinzi
Dott.ssa Chiara Salvatorelli

PSICOLOGIA

12 Lo stato cerebrale a "riposo"
(resting state): "stream of consciousness"
Dott. Filippo Cieri
Dott. Roberto Esposito

FANTASTICANDO

13 Un nome a tutti i costi
Dott.ssa Martina Palandrani

L'ANGOLO DEL TECNICO

14 È meglio fare i Raggi, la RM,
la TC o l'Ecografia?
Dott.ssa Bianca Garofalo
Dott.ssa Serena Volpe

Direttore Responsabile

Alessandra Meschieri
marketing@gruppomedicodarchivio.it

Amministrazione

via G. Galilei, 59 - Giulianova Lido - TE

Progetto grafico

Claudia D'Ascanio

Illustrazioni

Beatrice Corcelli

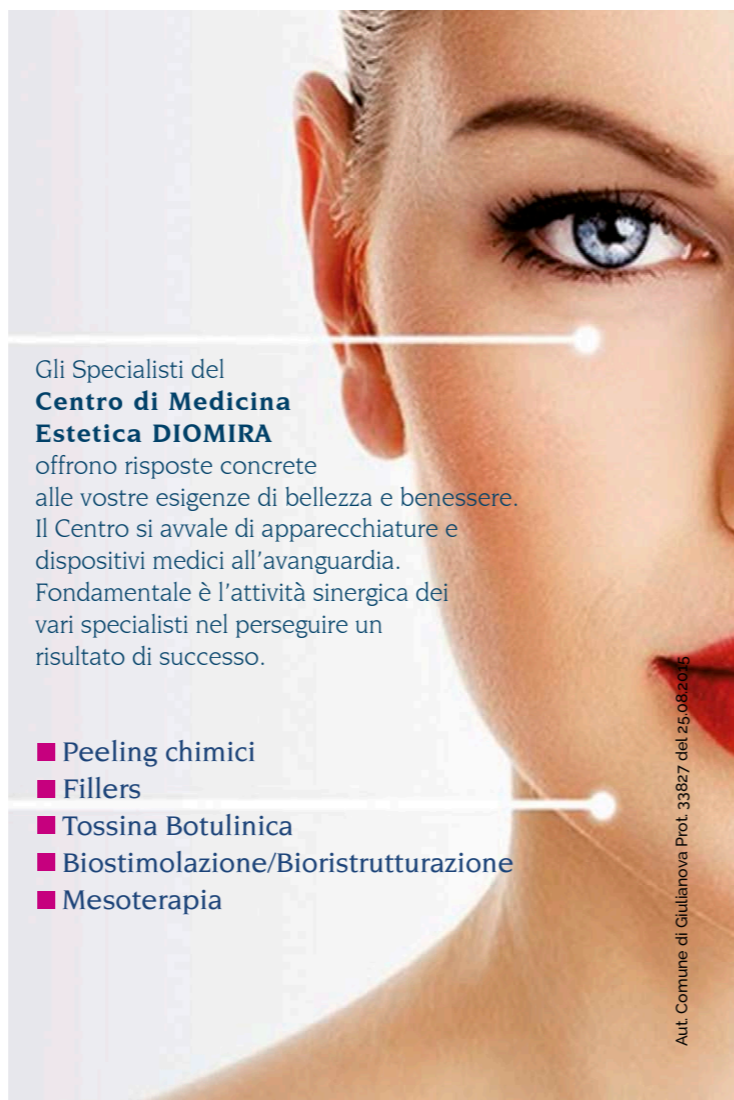Stampa

Tipolitografia LA RAPIDA



Direttore Sanitario
Dott. **Claudio D'Archivio**
Specialista in Radiodiagnostica e
Scienze delle Immagini

Dott.ssa. **Maria Letizia Sozio**
Specialista in Medicina e
Chirurgia Estetica



Gli Specialisti del
**Centro di Medicina
Estetica DIOMIRA**
offrono risposte concrete
alle vostre esigenze di bellezza e benessere.
Il Centro si avvale di apparecchiature e
dispositivi medici all'avanguardia.
Fondamentale è l'attività sinergica dei
vari specialisti nel perseguire un
risultato di successo.

- Peeling chimici
- Fillers
- Tossina Botulinica
- Biostimolazione/Bioristrutturazione
- Mesoterapia

Aut. Comune di Giulianova Prot. 33827 del 25.08.2015



DIOMIRA
Centro di Medicina Estetica
Via Mamiani, 7 - Giulianova Lido (Te)
Tel. 085 8005036 Fax 085 8027606
info@diomiramedicina.it
www.gruppomedicodarchivio.it



Editoriale

I lamenti della mia età...

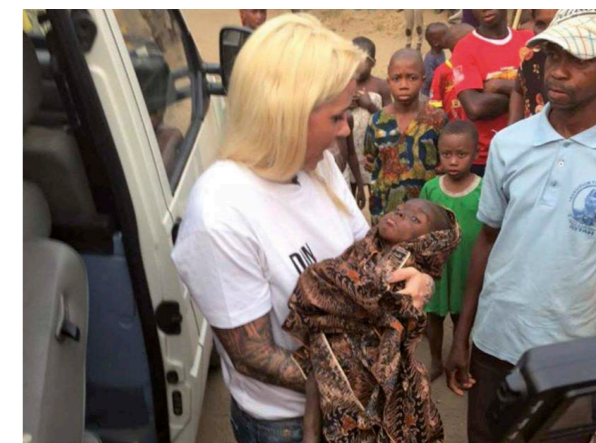Dott. **Gino Consorti**
Giornalista Professionista

Sarà per questo tempo così bizzarro che tanti interrogativi suscita, soprattutto ai numerosi esperti meteo - a proposito, il primo mese del 2016 secondo la Nasa è stato il più caldo dal 1880; saranno i primi e sbiaditi segnali di una primavera in arrivo; sarà certamente la mia età che non riesce più a tenere a bada i suoi lamenti... Fatto sta che inizio a digerire sempre più con difficoltà le storie, gli andazzi e le furbate di questo nostro pianeta.

In tanti, ad esempio, avrete sicuramente letto la notizia di quel bimbo nigeriano di appena due anni abbandonato dalla sua famiglia perché ritenuto uno stregone... Ribattezzato Hope, che in inglese vuol dire speranza, il piccolo è stato trovato, pelle e ossa, nudo e con la pancia gonfia per i vermi... da una volontaria danese dell'*African Children Aid Education and Development Foundation*. Il bambino, che fortunatamente ora sta recuperando, secondo quanto ricostruito dalla volontaria sarebbe sopravvissuto diversi mesi, dopo l'abbandono, nutrendosi degli scarti di cibo trovati in strada... Ma ciò che ancor di più stringe il cuore è che in quelle zone sembra che ogni anno siano migliaia i bambini abbandonati come Hope, in quanto accusati di stregoneria dai loro famigliari... L'unica cosa positiva di questa vicenda a dir poco allucinante è il bellissimo esempio della volontaria danese **Anja Ringgren Loven** che, tra l'altro, ha confessato di aver venduto tutti i suoi averi mettendosi a disposizione della causa perseguita dell'associazione umanitaria. Mah, in mezzo a tanta cattiveria e dolore un fiore che profuma di speranza è senza dubbio una boccata d'ossigeno...


Dal continente nero, allora, passiamo all'oro nero, come da sempre è definito il petrolio. Recentemente, infatti, il presidente della Repubblica, **Sergio Mattarella** ha firmato il decreto sulle norme in materia ambientale che indice, appunto, il referendum popolare antitrivelle per il prossimo 17 aprile. In pratica ha ufficializzato la decisione del governo Renzi di non accorpate la consultazione con le amministrative. Cosa che invece chiedevano a gran voce le varie regioni interessate, e non solo. La cosiddetta *election day* che avrebbe fatto risparmiare circa 300 milioni di euro allo stato e quindi alle tasche dei cittadini. Ma figurati, parliamo di noccioline per un governo che ha puntato tutta la sua politica economica su bonus di varia natura... Come dimenticare, ad esempio, gli 80 euro ai lavoratori dipen-

denti con redditi fino a 24 mila euro, e da cui sono stati esclusi i pensionati. Cosa c'entra che sono stati elargiti alla vigilia delle elezioni europee... Pura coincidenza... Lungi da noi, infatti, qualsiasi cattivo pensiero... Ma allora, anche il successivo bonus di 80 euro esteso alle forze dell'ordine e soprattutto quello di 550 euro ai 571 mila 18enni, che tra qualche mese per la prima volta nella vita potranno esprimere il voto in occasione delle elezioni amministrative, sono da legare a una casualità temporale? Assolutamente sì... Lo sappiamo, i cosiddetti gufi e pessimisti hanno immediatamente parlato di mance elettorali... Per carità, sembrerà strano ma sono solo coincidenze... A questo punto, dunque, sarà una semplice coincidenza anche l'aumento del debito pubblico, come certificato pochi giorni fa da Ban-



kitalia con più 33,8 miliardi di euro rispetto a fine 2014. E con esso l'evidente stagnazione del Pil. Quando va bene, infatti, e i nostri governanti stappano lo champagne si parla di una crescita di pochi decimali, per lo più figli del calo del prezzo del petrolio e dalla svalutazione dell'euro rispetto al dollaro grazie ai svalutamenti messi in campo dalla Banca centrale europea presieduta da **Mario Draghi**. Infine, tanto per concludere in bellezza, sarà stata senz'altro figlia di una imprevedibile coincidenza pure la sbandierata riforma della Pubblica amministrazione firmata da **Marianna Madia**, una delle tante rivoluzioni copernicane annunciate dal governo Renzi che, in questo caso, di fatto continua a legare a filo doppio il mondo della politica con il pianeta sanità. Ci riferiamo al decreto sulla selezioni dei manager delle Asl che prevede che possa candidarsi solo chi supera i corsi organizzati dalle Regioni e a nominarli saranno i governatori, scegliendo su una rosa di tre nomi. Ma visto che non c'è mai fine al peggio, saranno sempre le Regioni a dover controllare il loro operato... Eloquente, a tal proposito, il commento del segretario dell'Associazione medici e dirigenti del Servizio sanitario nazionale (Anaa), **Costantino Troise**: "È una situazione gattopardesca, cambiare tutto per non cambiare nulla... La riforma mantiene intatta la catena di controllo della sanità sempre più nelle mani della politica. Per non parlare del fatto che non esiste un sistema di valutazione terzo dell'operato del manager nominato dal presidente della Regione, che poi dovrà verificare i risultati sulla base di obiettivi e criteri non chiari. Mi sembra davvero un'operazione di maquillage".

Pillole di allegria
Beatrice Corcelli



Presso lo **Studio Radiologico Aureus** il Dott. Claudio D'Archivio, fondatore del **Gruppo Medico D'Archivio**, garantisce la possibilità di una diagnosi accurata ed immediata.

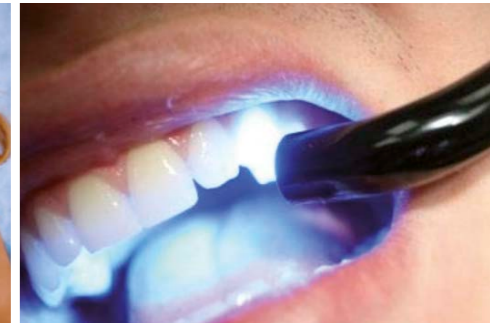- Radiologia Tradizionale
- Ecografia
- Ecocolor Doppler



Via Italia, 3/5 - Montorio al Vomano
cell. 389 4791711
info@studioradiologicoaureus.it



Dottore
Marco Moscati
Pedodontista



L'OZONOTERAPIA IN ODONTOIATRIA PEDIATRICA

L'odontoiatria pediatrica deve avere come primo obiettivo quello di crescere bambini che imparino ad avere cura dei loro denti. Questo passa attraverso un iter formativo vero e proprio durante il quale il bambino impara a conoscere il suo dentista e ad avere fiducia in lui. La prevenzione della carie e delle malocclusioni sono alla base dell'orto-pedodonzia.

Oggi le moderne tecnologie ci consentono di modificare l'approccio operativo in odontoiatria infantile. Da un lato abbiamo la possibilità di utilizzare la diagnostica laser, non invasiva e senza raggi X, per la diagnosi precoce delle lesioni cariose e dall'altro abbiamo possibilità di utilizzare l'**ozonoterapia** per il trattamento della carie senza utilizzare il trapano.

L'**OZONO** è un gas presente in natura e noto fin dall'antichità per le sue caratteristiche di potente antibatterico. E' utilizzato da molti anni per la sterilizzazione delle acque.

La moderna apparecchiatura per l'ozonoterapia è l'ultima evoluzione di una metodica utilizzata in odontoiatria sin dagli anni 80.

L'ozono viene prodotto e convogliato all'interno di una cappetta di silicone che si appoggia sulla cavità cariosa. Ogni applicazione dura 60 secondi per ciascun dente.

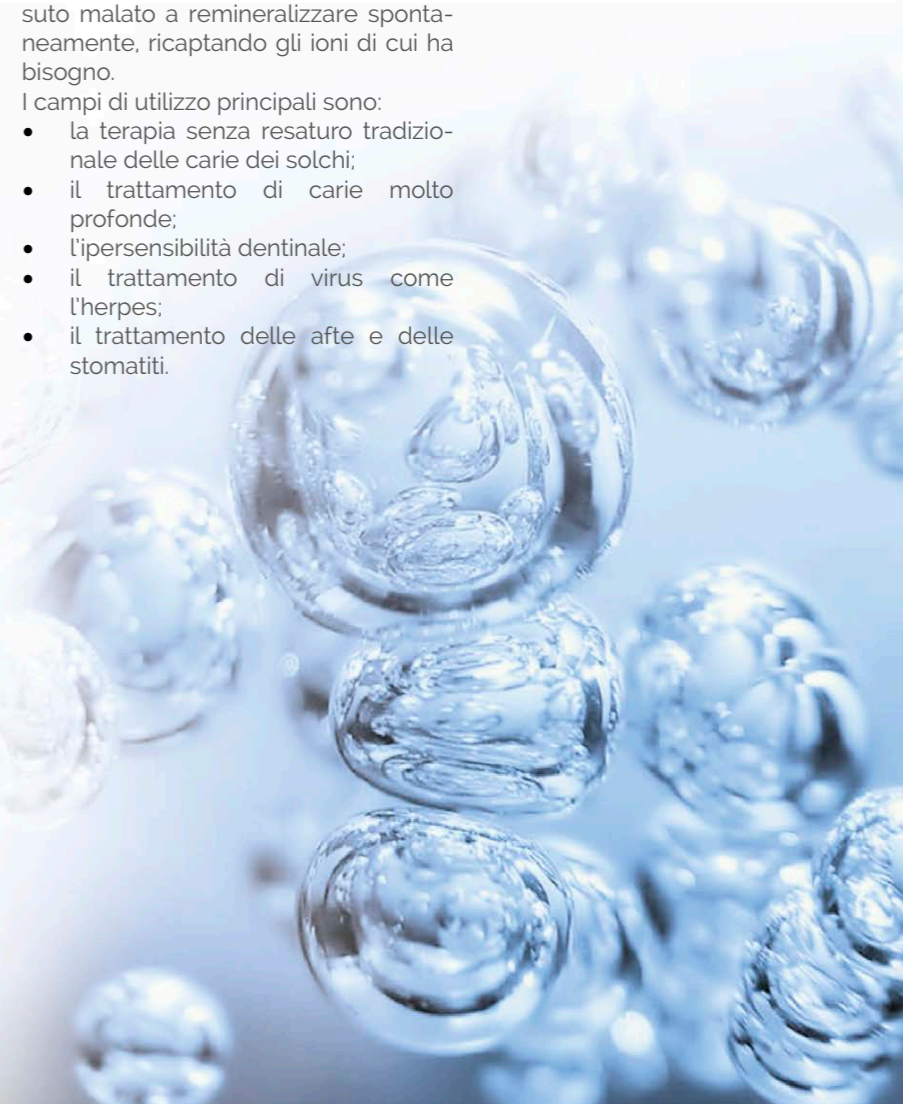La procedura è assolutamente indolore, non richiede l'utilizzo dell'anestesia locale ed è di semplice utilizzo.

Queste caratteristiche la rendono una metodica ideale in odontoiatria pediatrica, specie nei bambini molto piccoli.

L'ozono a contatto con la cavità cariosa, sterilizza completamente i tessuti contaminati dai batteri e stimola il tessuto malato a remineralizzare spontaneamente, ricaptando gli ioni di cui ha bisogno.

I campi di utilizzo principali sono:

- la terapia senza resaturazione tradizionale delle carie dei solchi;
- il trattamento di carie molto profonde;
- l'ipersensibilità dentinale;
- il trattamento di virus come l'herpes;
- il trattamento delle afte e delle stomatiti.





I principi (attivi) della salute

Itraconazolo

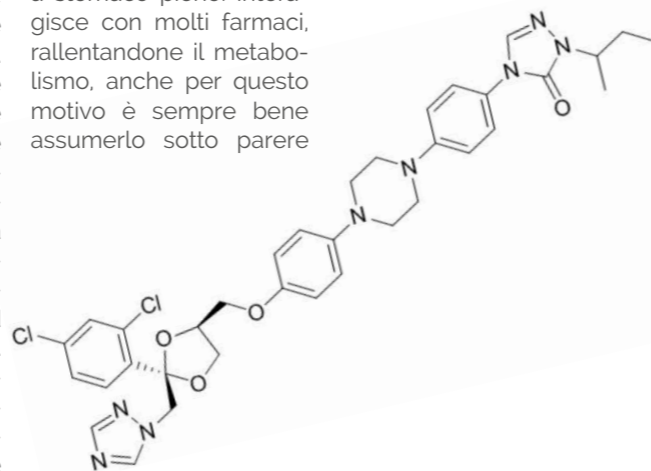
Dottoressa
Maria Francesca Annibali
Farmacista

Fino a non molto tempo fa' la chemioterapia delle infezioni fungine è rimasta molto arretrata rispetto alla chemioterapia delle infezioni batteriche, poiché le prime negli esseri umani restano infezioni superficiali della pelle e delle mucose e più raramente evolvono in infezioni sistemiche. La richiesta di una più accorta terapia antifungina è aumentata con il concomitante aumento di pazienti che, per patologie e/o condizioni cliniche momentanee, avessero un sistema immunitario compromesso, i quali non riuscivano più a rispondere autonoma-

mente a infezioni che una persona con un ben funzionante sistema immunitario è in grado di fronteggiare. La chemioterapia antifungina dipende dalle differenze biochimiche tra funghi e mammiferi. Poiché risultano essere meno rispetto a quelle con i batteri, di notevole importanza farmacologica come bersaglio terapeutico è la differenza degli steroli presenti nelle due cellule, colesterolo per i mammiferi ed ergosterolo per i funghi. Una classe di farmaci antifungini è proprio quella degli inibitori dell'ergosterolo, componente

fondamentale per la formazione e sopravvivenza del fungo. L'itraconazolo è uno dei più importanti esponenti di questa famiglia, lo troviamo in capsule e soluzione per la somministrazione orale, la più comune, e nelle infezioni più gravi è somministrato per via endovenosa. Per assicurare un assorbimento ottimale è consigliata l'assunzione a stomaco pieno. Interagisce con molti farmaci, rallentandone il metabolismo, anche per questo motivo è sempre bene assumerlo sotto parere

medico. Usato per micosi superficiali e sistemiche, può avere come effetti collaterali disturbi gastrici, ipokaliemia, eruzioni cutanee e più rari casi di epatotossicità grave. È inoltre controindicato in pazienti che soffrono di ulcera gastroduodenale, epatopatie gravi e donne gravide.



L' Ambulatorio Medico Specialistico DIOMIRA

è una struttura sanitaria innovativa che offre varie specialità ambulatoriali e si avvale di un'equipe di medici altamente specializzati.

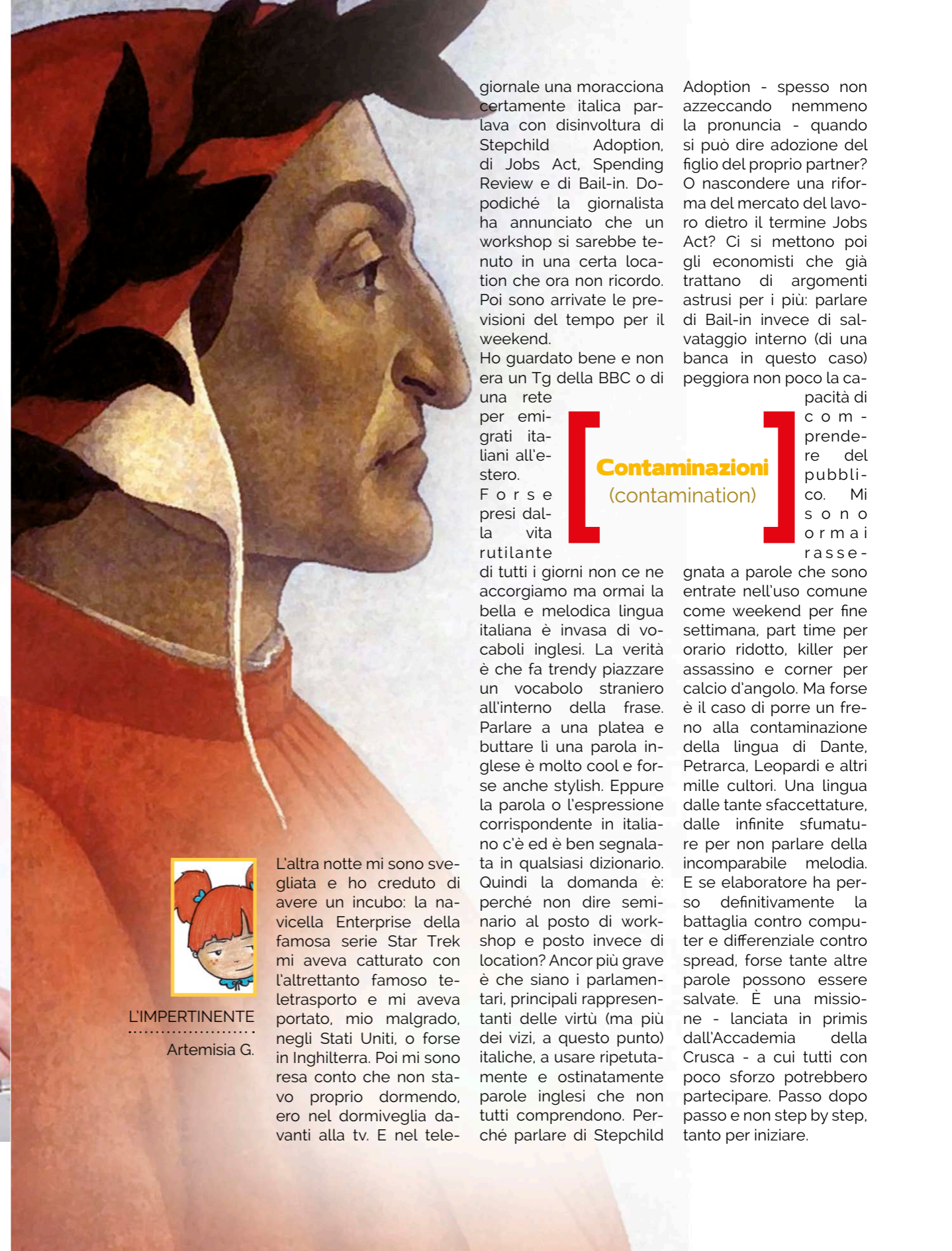- | | | |
|---------------------|---|----------------------|
| ANDROLOGIA | ■ | MEDICINA ESTETICA |
| CARDIOLOGIA | ■ | NEUROLOGIA |
| CHIRURGIA TORACICA | ■ | NUTRIZIONE |
| CHIRURGIA VASCOLARE | ■ | OMEOPATIA |
| DERMATOLOGIA | ■ | ORTOPEDIA |
| ELETTROMIOGRAFIA | ■ | OSTEOPATIA |
| ENDOCRINOLOGIA | ■ | OTORINOLARINGOIATRIA |
| GINECOLOGIA | ■ | SENOLOGIA |

Aut. Comune di Giulianova Prot. 33827 del 25.08.2015



Direttore Sanitario
Dott. **CLAUDIO D'ARCHIVIO**
Specialista in
Radiodiagnostica e Scienze delle Immagini

DIOMIRA
Ambulatorio Medico Specialistico
Via Mamiani, 7 - Giulianova Lido (Te)
Tel. 085 8005036 Fax 085 8027606
info@diomiramedicina.it
www.gruppomedicodarchivio.it



giornale una moracciona certamente italiana parlava con disinvoltura di Stepchild Adoption, di Jobs Act, Spending Review e di Bail-in. Dopodiché la giornalista ha annunciato che un workshop si sarebbe tenuto in una certa location che ora non ricordo. Poi sono arrivate le previsioni del tempo per il weekend. Ho guardato bene e non era un Tg della BBC o di

Adoption - spesso non azzeccando nemmeno la pronuncia - quando si può dire adozione del figlio del proprio partner? O nascondere una riforma del mercato del lavoro dietro il termine Jobs Act? Ci si mettono poi gli economisti che già trattano di argomenti astrusi per i più: parlare di Bail-in invece di salvataggio interno (di una banca in questo caso) peggiora non poco la capacità di

Contaminazioni
(contamination)

una rete per emigrati italiani all'estero. Forse presi dalla vita rutilante

comprende del pubblico. Mi sono ormai rasse-

di tutti i giorni non ce ne accorgiamo ma ormai la bella e melodica lingua italiana è invasa di vocaboli inglesi. La verità è che fa trendy piazzare un vocabolo straniero all'interno della frase. Parlare a una platea e buttare lì una parola inglese è molto cool e forse anche stylish. Eppure la parola o l'espressione corrispondente in italiano c'è ed è ben segnalata in qualsiasi dizionario. Quindi la domanda è: perché non dire seminario al posto di workshop e posto invece di location? Ancor più grave è che siano i parlamentari, principali rappresentanti delle virtù (ma più dei vizi, a questo punto) italiane, a usare ripetutamente e ostinatamente parole inglesi che non tutti comprendono. Perché parlare di Stepchild

gnata a parole che sono entrate nell'uso comune come weekend per fine settimana, part time per orario ridotto, killer per assassino e corner per calcio d'angolo. Ma forse è il caso di porre un freno alla contaminazione della lingua di Dante, Petrarca, Leopardi e altri mille cultori. Una lingua dalle tante sfaccettature, dalle infinite sfumature per non parlare della incomparabile melodia. E se elaboratore ha perso definitivamente la battaglia contro computer e differenziale contro spread, forse tante altre parole possono essere salvate. È una missione - lanciata in primis dall'Accademia della Crusca - a cui tutti con poco sforzo potrebbero partecipare. Passo dopo passo e non step by step, tanto per iniziare.



L'IMPERTINENTE
Artemisia G.

Selfie d'autore

La Medicina nell'Arte La visita medica



Valentina Muzii

Restauratrice di opere d'arte.
Diplomata presso l'Università
Internazionale dell'Arte di Firenze.
Vive e lavora a Teramo.
www.studiodirestauro.it

Il momento della visita medica è certamente, fin dai secoli più remoti, qualcosa di molto importante (e temuto) nella vita di una persona: il paziente ripone molte aspettative in questo incontro, che spesso, purtroppo, ha durata molto limitata e viene gestito frettolosamente, senza il dovuto ascolto delle problematiche presenti. Il malato affida alle mani del suo medico la cosa più importante che ha, la sua salute, con la speranza di veder presto risolti tutti i suoi problemi e dolori.

La visita medica assume quindi, in tutti i secoli, un ruolo cruciale nella soluzione di ogni patologia, e costituisce un momento assai delicato, basato sulla piena fiducia del paziente verso il medico: lo stretto rapporto con il malato è stato da sempre insostituibile (soprattutto fino al XIX sec., quando non esisteva alcuno strumento diagnostico); l'acconsentire al contatto fisico con le regioni più riservate del corpo, alla violazione del pudore, predispose ad una profondità di relazione di fondamentale importanza.

Fino al XIX sec. la visita medica era basata essenzialmente sulla cosiddetta "semeiotica fisica", ossia l'osservazione dei segni e dei sintomi presentati dal paziente, che venivano raccolti e studiati, giungendo ad una diagnosi. In particolare, non avendo a disposizione nessuno strumento scientifico che potesse aiutare nell'individuazione delle patologie (il semplice stetoscopio fu inventato solo nel 1816), il consulto medico consisteva principalmente in due momenti di analisi: l'osservazione visiva delle urine e la misurazione del polso. L'uroscopia fu teorizzata dalla medicina bizantina nel 600 d.C. e si diffuse in tutta Europa, diventando il fondamento del sapere del medico; nel XVII sec. si riteneva ancora che con l'esame delle urine tutte le malattie potessero essere diagnosticate, gravidanza compresa. Ragion per cui, nei secoli



Sosias - Achille che benda Patroclo durante la guerra di Troia - Vaso attico in terracotta dipinta (500a.C.)

L'opera è la prima raffigurazione che abbiamo nella storia dell'arte di una visita medica, sebbene non vi sia raffigurato un medico, ma Achille che presta cure all'amico Patroclo.

più antichi, e in particolar modo durante il XVII sec., con il diffondersi delle cosiddette "pitture di genere", troviamo un'ampia proliferazione di opere d'arte che raffigurano questo tema. Di contro, l'esame delle urine perse giustamente considerazione dal XIX sec., a seguito del progredire delle conoscenze scientifiche e dell'introduzione di metodiche chimico-fisiche di analisi e dell'uso del microscopio; è opportuno infatti precisare che, fino all'invenzione di questo utilissimo strumento, l'uroscopia era puramente visiva, basata quindi soltanto sul colore e trasparenza delle urine, poiché ogni analisi microbiologica era assolutamente impossibile da effettuarsi. Il tema iconografico, davvero molto diffuso nella storia dell'arte (a tratti quasi ripetitivo), prevede sempre due costanti: il paziente in evidente stato di indisposizione o apprensione per il responso, e il medico intento nell'osservazione dell'ampolla contenente le urine.

L'opera dell'artista fiammingo **David Tenier il Giovane** ci mostra una tipica visita, che si sta svolgendo presso lo studio di un medico di campagna, particolare facilmente intuibile dall'abbigliamento, dagli arredi e dall'ambientazione generale decisamente popolare. Il medico è seduto al suo tavolo, ha davanti a sé un libro aperto, con il quale probabilmente si aiuterà nella formulazione della diagnosi, nel mentre osserva l'ampolla che contiene le urine, dal colore inconfondibile! Al suo fianco la paziente in piedi, in evidente stato di apprensione, rivolge il suo sguardo fisso verso il medico, regalandoci una fremente sensazione di attesa che ci sembra quasi palpabile. Se è vero che la malattia non fa distinzioni tra ricchi e poveri, mi sembra interessante proporre un'altra opera, con analogo tema iconografico, ambientata però in un contesto differente: il raffinato dipinto di **Gerrit Dou** ci apre le porte di un elegante palazzo nobiliare, arredato con cura e ricchezza di oggetti e materiali, il tutto fedelmente ripreso attraverso lo studio minuzioso e la resa miniaturistica dei particolari, tipica dell'arte fiamminga. Qui la paziente è comodamente a casa, assistita dalla famiglia e dalla servitù (si nota comunque la sua indisposizione, dalla posizione affranta), mentre il medico sta effettuando una visita a domicilio, abbigliato ovviamente in maniera più consona ad un ambito sociale elevato.

Il titolo dell'opera ci spiega la diagnosi della paziente: l'idropisia è una patologia caratterizzata da un eccesso di liquidi nel tessuto sottocutaneo (una sorta di ritenzione idrica), causato da un malfunzionamento del sistema venoso e lin-

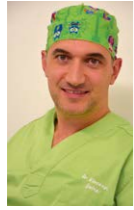


David Tenier il Giovane - Il medico del villaggio - Olio su tela (1650)



Gerrit Dou - La donna idropica - Olio su tela (1663)

fatico; il paziente manifesta stati di gonfiore (la donna infatti ha ventre e caviglie gonfie), oltre a riportare, tra i vari sintomi, quello delle urine scarse (l'ampolla tenuta in mano dal medico contiene infatti poca urina). Al di là della valenza storico artistica di questo dipinto, possiamo notare come l'artista, per la sua esecuzione, sia ampiamente documentato scientificamente, per poter rendere la sua opera maggiormente realistica.



Dott. Prof.
Vincenzo Quinzi

DDS, MSD, PhD
Specialist in Orthodontics
Adjunct Professor
University of L'Aquila



Dott.ssa
Chiara Salvatorelli

Odontoiatra



Dottore mio figlio ha il palato stretto.....!!!

Quante volte durante l'arco della settimana sentiamo rivolgerci questa affermazione, infinite volte!!! Dottore mio figlio o mia figlia ha, il palato stretto, che cosa si può fare, come si può risolvere, che apparecchio dovrà mettere?

I genitori ci portano spesso i loro figli per il problema del palato stretto, a volte è il pediatra che glielo dice, a volte sentono russare i propri figli e portandoli a una visita dall'otorino gli viene detto che hanno il palato stretto.

Nulla di preoccupante se il bambino sta crescendo, perché il problema del palato stretto è di facile risoluzione, in breve tempo, utilizzando gli opportuni mezzi terapeutici.

Infatti tra tutte le procedure ortopediche conosciute nel mondo ortodontico, per modificare le caratteristi-

che anatomiche e di crescita del complesso rino-mascellare (la parte superiore della bocca), l'espansione del mascellare superiore, attraverso l'utilizzo del cosiddetto **REP** (*espansore rapido del palato*) occupa un posto di rilievo e di importanza strategica per la risoluzione di numerose tipologie di malocclusione. L'uso del **REP** (*espansore rapido del palato*), in un contesto più ampio di terapia ortodontica rappresenta il trattamento di elezione nei casi di iposviluppo del mascellare superiore.

Il mascellare superiore, è un osso formato da due parti che si uniscono a livello di una sutura centrale formando il palato. Queste due parti insieme concorrono a determinare sia le dimensioni del cavo orale che quelle delle cavità nasali: forma la volta del cavo orale e il pavimento delle cavità nasali.

Un deficit di crescita del mascellare superiore (*il palato stretto*) può avere delle ripercussioni oltre che sulla masticazione, fonasi e deglutizione, anche sulla respirazione, inoltre si possono innescare una serie di capacità compensatorie che si esplicano a livello dentale.

Quando visitiamo i nostri pazienti che cosa possiamo osservare: palato stretto, volta palatina alta, arcate dentarie contratte, morso inverso che può interessare un lato o entrambi i lati delle arcate, protrusione o retrusione mandibolare, latero deviazione mandibolare. L'aumento di altezza della volta palatina che accompagna sempre il difetto di sviluppo trasversale del mascellare superiore, diminuisce l'ampiezza delle cavità nasali, determinando a volte il fenomeno del russamento notturno e, conseguenza ancora più seria di apnee ostruttive.

L'espansione terapeutica, provocando modifiche positive di ampiezza sia delle cavità nasali sia del cavo orale del bambino affetto da tale disarmonia, porta un incremento del flusso d'aria per via nasale ed un aumento dello spazio orale per la lingua, la cessazione della respirazione russante notturna e di eventuali episodi di apnea ostruttiva, oltre che un miglioramento nella concentrazione e nell'apprendimento in quanto si ottiene anche una maggiore ossigenazione. L'uso del **REP** (*espansore rapido del palato*) è indicato nei casi di deficit del mascellare associato ad un morso incrociato monolaterale o bilaterale, pazienti con vie aeree inadeguate e difficoltà respiratorie, nel trattamento di una malocclusione di III classe (*mandibola in avanti*), inoltre rappresenta un presidio terapeutico importante nella prevenzione e intercettazione dei canini ritenuti (*i canini che non ne vogliono sapere di arrivare in bocca da soli*), in quanto favorisce il recupero del percorso eruttivo di un canino malposizionato all'interno dell'osso mascellare.

L'espansore rapido del palato, è costituito da una vite centrale dalla quale si dipartono quattro braccetti sal-

dati a delle bande cementate sui molari, solitamente i secondi molaretti da latte (*primi molari permanenti*). L'apparecchio viene attivato facendo girare la vite centrale, in questo modo si scaturlisce una forza che determinerà progressivamente la separazione dei due segmenti ossei del mascellare e conseguente ampliamento del palato.

Clinicamente l'avvenuta espansione si evidenzia con la comparsa di uno spazio tra i due incisivi centrali superiori che con il tempo tenderà spontaneamente a chiudersi.

L'apparecchio viene solitamente attivato per un periodo di circa un 30-45 giorni dopo il quale, viene mantenuto in bocca passivamente bloccando la vite in modo da favorire la formazione di nuovo osso a livello della sutura precedentemente separata.

Ciò che è importante nella terapia ortodontica con l'espansore è il tempo di trattamento ossia il tempo più opportuno in cui tale procedura può essere effettuata.

Ciò che si vuole ottenere è un massimo effetto ortopedico (*a livello dell'osso*) e questo è in relazione con la crescita del paziente.

I benefici maggiori si hanno quando i pazienti sono in crescita, purtroppo nei pazienti adulti si deve ricorrere a procedure più indaginose e che richiedono a volte l'intervento, non solo dell'ortodontista, ma anche del chirurgo maxillo-facciale.

Il consiglio pertanto è di portare i vostri figli a un controllo ortodontico molto precocemente (*quando ci sono tutti i denti da latte 24-30 mesi*), per poter rilevare clinicamente eventuali segni del palato stretto, in modo da poter pianificare tempi e modalità di intervento opportuni, ottenendo così i migliori benefici da un punto di vista biologico e di salute generale, con un apparecchio poco ingombrante, discreto, per nulla fastidioso che risolverà definitivamente questo piccolo, a volte grande problema funzionale.

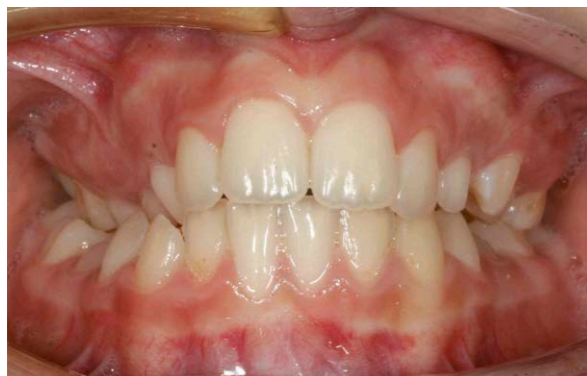

Foto 1: palato stretto

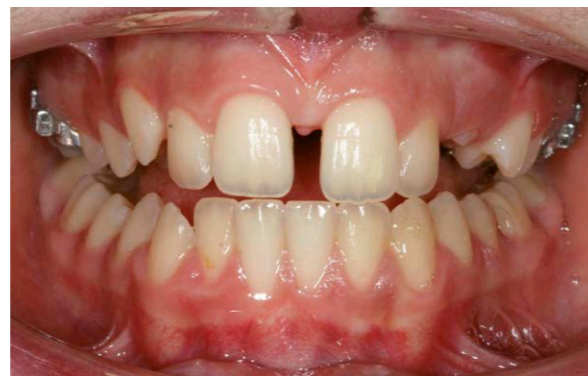

Foto 2: dopo espansione rapida del palato con il REP

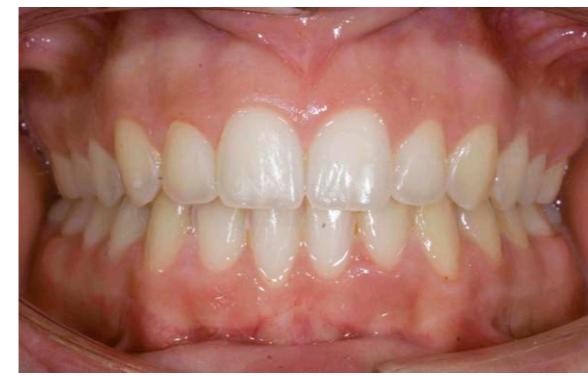

Foto 3: a fine terapia ortodontica

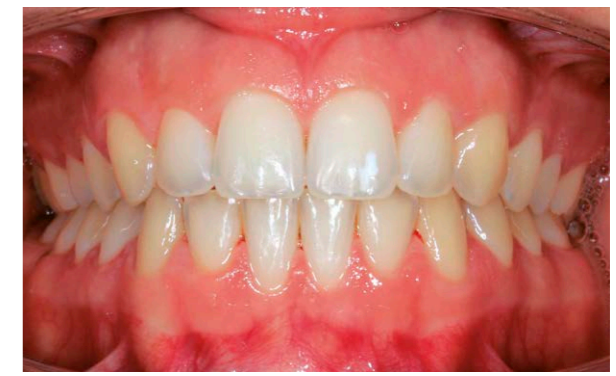
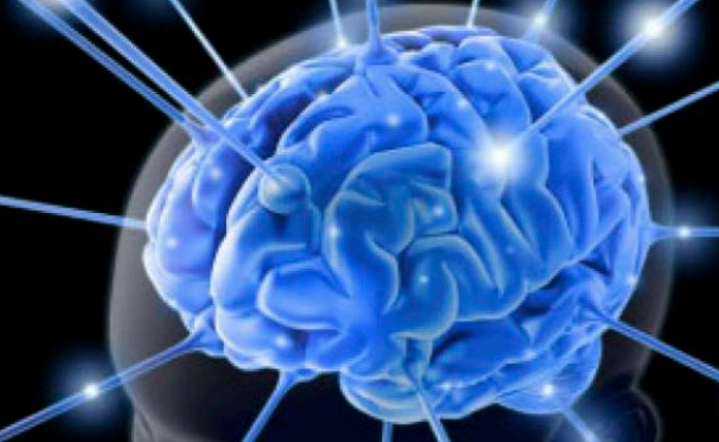
Foto 4: a distanza di 5 anni dalla fine del trattamento ortodontico



Dott. Filippo Cieri
Psicologo
Specialista in Psicoterapia Psicoanalitica
Dottore di Ricerca in Neuroimaging Funzionale



Dott. Roberto Esposito
Medico Chirurgo
Specialista in Radiodiagnostica
Specialista in Psicoterapia Psicoanalitica
Dottore di Ricerca in Neuroimaging Funzionale

Lo stato cerebrale a “riposo” (resting state): “stream of consciousness”

Gli esseri umani impegnano gran parte del loro tempo in un certo tipo di attività mentale caratterizzata da frammenti di esperienza interiore: sogni ad occhi aperti, fantasie, monologhi interiori, immagini vivide e sogni. L'esperienza mentale sin dal periodo classico ha affascinato i filosofi e gli studiosi: **Platone** descriveva **Socrate** come “capace di stare tutto il giorno nella piazza del mercato perso nei suoi pensieri ed ignaro del mondo esterno” che condusse poi **Aristofane** a coniare la frase “la sua testa sembrava essere tra le nuvole”. Lasciata senza un compito specifico che richiede attenzione, la mente vaga saltando da un fugace pensiero al prossimo - ciò che **William James** (1890) definì come “*stream of consciousness*”. Questi sono i processi mentali che compongono fantasia, immaginazione, sogni e sono strettamente correlati alla percezione del Sé. Gli storici, filosofi e psicologi si sono interrogati sulla natura del Sé. **William James** distingueva tre tipi di Sé: fisico, mentale e spirituale. **Damasio** suggerisce differenti concetti di Sé (proto-Sé, minimo-Sé, Sé-mentale, Sé-autobiografico, Sé-narrativo), in base alla natura del contenuto specifico riflettendo ciò che in ambito neuroscientifico viene chiamato dominio. Ad esempio il proto-Sé fa riferimento al corpo mentre il Sé autobiografico alla memoria. Rimane tuttavia poco chiaro ciò che unisce questi differenti domini ed è molto probabile che il concetto di pensiero auto-referenziale unifichi e chiarisca i differenti domini proposti del Sé. Tali processi mentali autoreferenziali sono costituiti da esperienze che la persona vive come fortemente correlate a se stessa. L'esperienza legata alla percezione di Sé è molto difficile da descrivere verbalmente; essa è caratterizzata da un'elevata variabilità interindividuale e soggettiva e si distingue nettamente da tutti quei fenomeni connessi ai processi cognitivi.

L'osservazione che la rete neurale cerebrale di Default (DMN) è attiva durante lo stato di riposo,

quando il pensiero è diretto verso canali interni, supporta l'ipotesi che tale rete sia il sistema di base del cervello associato all'attività di pensiero. La questione del Sé è diventata negli ultimi anni un argomento centrale di alcuni lavori di neuroimmagini che hanno dimostrato l'esistenza di alcune regioni della corteccia cerebrale associate al Sé situate sulla linea mediana cerebrale che oggi sappiamo essere la DMN. Le strutture corticali cerebrali della linea mediana includono la corteccia orbitale media prefrontale (OMPFC), il cingolato anteriore (ACC), la corteccia ventrale e dorsale mediale prefrontale (VMPFC; DMPFC) ed infine la corteccia cingolata posteriore che include anche il precuneo (PCC/PrC). Tali regioni possono essere considerate una vera e propria unità anatomica poiché sono ampiamente connesse tra loro e mostrano pattern simili di connessione con le strutture esterne ad esse. La DMN rappresenta il substrato neurofisiologico correlato al Sé al punto che alcuni autori hanno parlato di “*Default Self*”.

Gli studi sperimentali della DMN sono stati condotti in gran parte su popolazioni di adulti sani. Tuttavia il funzionamento e l'architettura della DMN si modificano nel corso della vita e questo influenza in modo diretto le funzioni che questa rete supporta. Ad esempio è possibile osservare l'esistenza di una “proto-DMN” negli infanti che mostra una minore connettività intra-emisferica mentre quella interemisferica è già relativamente sviluppata. La connettività tende ad aumentare fino in età adulta, aumentando le connessioni tra le differenti regioni del cervello distanti tra loro; tale processo di sviluppo correla con la maturazione delle funzioni cognitive e del Sé. La connettività tende invece a diminuire nei processi di invecchiamento fisiologico e nelle demenza di Alzheimer colpendo in particolar modo la PCC/PrC, sede di deposizione di beta amiloide, determinando un deterioramento delle funzioni di memoria.



Dott.ssa Martina Palandrani
Responsabile amministrativo
del Centro Diagnostico D'Archivio

malata! Chi tossisce, chi rantola, chi biascica incomprensibilmente - e li indicava uno ad uno - ma cos'è questo? Un ghetto? lo esigo d'esser ricevuto ora!>> Dunque l'accompagnatore si portò nuovamente allo sportello per riferire alla segretaria, come se la malcapitata di turno non l'avesse già sentito da sé. La donna, a quel punto, poté solo ribadire nuovamen-

“UN NOME A TUTTI I COSTI”

Tutti si voltarono a guardarlo non appena l'uomo fu entrato.

Avvolto nel mantello marrone dai bordi in velluto di qualche tonalità più scuro, i vistosi bottoni raffiguranti lo stemma di famiglia e col bastone in legno di rovere che teneva impugnato per la testa del leone dall'aria inferocita; era proprio un tipo che non passava inosservato.

Ben più discreto, invece, il suo accompagnatore, che, con fare risoluto, si diresse subito allo sportello di segreteria.

<<Buongiorno, il Signor Scarselli - disse, indicando con lo sguardo l'uomo che, a braccia incrociate dietro la schiena e leggermente chino in avanti, si aggirava per la sala d'attesa ispezionando le poche sedute libere - ha un appuntamento alle ore 10.30 col Professor Bolognesi>>

<<Si però c'è un po' d'attendere. Potete aspettare qui. Vi chiameremo noi. Grazie>>

Tornato dall'uomo, il quale nel frattempo pareva avesse individuato la seduta più comoda, meno sgualcita e sufficientemente in disparte, gli bisbigliò con garbo quanto appena appreso.

<<Ma come??>> - s'inferocì il Signor Scarselli - *qui dunque non sapete chi sono io!!!* - tuonò, facendo roteare per l'aria, in senso orario, l'estremità inferiore del suo bastone - *io non ho tempo da perdere in un'inutile attesa, per giunta in mezzo a tutta questa gente am-*

te che il professore era al momento occupato e che c'erano due sole alternative all'attesa (sperando in cuor suo che il vecchio non accettasse nessuna delle due): farsi visitare dall'assistente o fissare un nuovo appuntamento di lì a quattro mesi.

<<No, dico, ma stiamo scherzando??>> *Io, il Signor Antonio Scarselli - e ad ogni sillaba, scandita con religiosa devozione, il torace si protraeva un po' più in avanti rispetto al collo - Responsabile Commerciale, in pensione, dell'azienda leader mondiale nella produzione e commercializzazione di bottoni d'ogni taglia e forma, dovrei affidare la mia preziosa vita all'ultimo tirocinante in circolazione??>> Oppure aspettare quattro mesi, no, dico, quattro mesi??>> *Io ho le mie proprietà terriere da seguire, gli affitti da riscuotere, no signorina - disse rivolgendosi alla segretaria ed alzando ulteriormente il tono della voce, come se quello fino ad allora utilizzato non fosse già fin troppo alto - dica al Professor Bolognesi che, benché non sia questo il trattamento più consono da riservare ad una persona del mio livello, lo aspetterò!>>**

Poi, volgendosi alle due persone sedute all'angolo della sala che maggiormente lo aggradava, disse: <<Voi due siete pregati di togliervi da qui, voglio questi quattro posti tutti per me - indicando con l'indice le sedie su cui sedevano i due e quelle affianco - forse qui potrò stare un po' tranquillo>>.

I signori, increduli alle loro orecchie, si riguardarono

con aria interrogativa, alla fine il buon senso prevalse: la figlia aiutò il padre ad alzarsi e andarono a sedersi su una panca malridotta addossata alla parete del bagno.

Intanto il Signor Scarselli aveva congedato con la sua eccipibile maniera l'accompagnatore, appeso il mantello sullo schienale delle due sedie alla sua sinistra, la valigetta ed il bastone su quella alla sua destra.

Ogni manciata di secondi estraeva dal panciotto l'orologio in oro massiccio, guardava le lancette e lo riponeva al suo posto, accompagnando il gesto ogni volta con un'espressione di disappunto nei confronti del tempo che ancora si ostinava a non sottostare ai suoi voleri.

Appena di ritorno alla sua villa, si fece versare dalla cameriera un bicchiere di whisky che non era sicuro di voler bere, solo che, con quel cristallo finissimo e pregiato tra le mani, i pensieri, sebbene dolorosi, flui-vano più leggeri.

Primo fra tutti: "se solo avessi accettato di farmi visitare dall'assistente... - la testa pesante fra le mani - se solo mi fossi fatto visitare da quel ragazzino, la diagnosi sarebbe stata sì sbagliata ma diversa, ed ora non starei qui a pensare come spendere questi ultimi maledetti giorni."

L'angolo del tecnico

È meglio fare i Raggi, la RM, la TC o l'Ecografia?

Si tratta di una domanda che la maggior parte di noi fa a sé stesso quando ha un problema fisico (mal di schiena, dolori addominali, dolori articolari) oppure quando vuole fare degli accertamenti a scopo preventivo. Facciamo un po' di chiarezza. La **Radiografia** e l'**Ecografia** sono esami diagnostici di primo livello. La **Radiografia** utilizza una bassa dose di radiazioni e ci permette di visualizzare principalmente lesioni scheletriche di tipo traumatico o degenerativo (artrosi o artrite) su immagini bidimensionali. L'**esame Ecografico**, invece, non comporta al paziente nessuna esposizione ai Raggi X perché utilizza ultrasuoni, risultando dunque, da questo punto di vista, innocuo. Può essere eseguito, dunque, in qualsiasi momento, e non esiste alcuna controindicazione. L'**Ecografia** è indicata soprattutto come prima valutazione dell'addome superiore ed inferiore, di lesioni muscolo-tendinee e neoplasie tissutali. La **RM** e la **TC**, invece sono esami diagnostici di secondo livello, ovvero, volti a chiarire dubbi di elevata importanza clinica, ai quali gli esami di radiologia ed ecografia più semplici, non sono riusciti a dare una risposta definitiva. La **RM** non utilizza radiazioni ionizzanti ma campi magnetici. È un esame diagnostico che ci permette di acquisire le immagini dei vari distretti anatomici nei tre piani spaziali (assia-



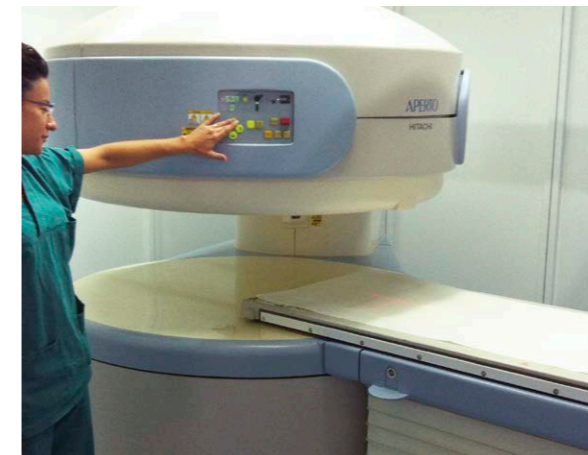Dott.ssa **Bianca Garofalo**
Tecnico Sanitario di Radiologia Medica

La Radiografia e l'Ecografia sono esami diagnostici di primo livello



Dott.ssa **Serena Volpe**
Tecnico Sanitario di Radiologia Medica

le, coronale e sagittale). Non trattandosi di un esame invasivo, si possono eseguire più esami consecutivi senza alcuna controindicazione. È un esame che dura dai 20 ai 40 minuti, può dare un lieve senso di claustrofobia, ormai quasi del tutto superato dall'introduzione dei macchinari aperti. Gli unici a non poter eseguire le **RM** sono i portatori di pacemaker o neuro stimolatori, clip vascolari, punti metallici, protesi del cristallino e valvole cardiache. Nel caso del pacemaker, il campo magnetico potrebbe alterarne il funzionamento, mentre negli altri casi i metalli potrebbero rendere rischioso l'esame, perché attratti dal magnete. Per questo motivo prima di eseguire l'esame al paziente viene fatto compilare un apposito modulo, il questionario anamnestico, che deve essere riempito con la massima precisione senza omettere nulla, facendo riferimento al personale qualificato in caso di incertezze. La **RM** è l'esame più indicato per la diagnosi di una grande varietà di condizioni patologiche perché permette di visualizzare lo scheletro, le articolazioni ed anche gli organi interni. Questa tipologia di esame evidenzia disturbi neurologici, patologie discorsive articolari, lesioni tendinee ed atrofie muscolari, e può diagnosticare patologie erniarie e fratture della colonna vertebrale. La **TC**, a differenza della **RM**, utilizza radiazioni ionizzanti, e in dose più elevata rispetto ad un semplice esame di **Radiologia Tradizionale**. Viene eseguita per visualizzare al meglio gli organi interni e i loro vasi, vene e arterie, eliminando gli artefatti da movimento, in quanto si tratta di un esame molto veloce, e per visualizzare le fratture ossee anche le più piccole. Questo esame, grazie a software dedicati, permette come in **RM** una ricostruzione delle immagini secondo i tre piani spaziali, ed anche una ricostruzione tridimensionale, molto utile per una valutazione pre-chirurgica. In pratica, ogni esame di diagnostica per immagini, che sia **RX**, **Ecografia**, **TC** o **RM** ha una sua diversa metodologia di acquisizione. Ogni parte del corpo viene vista in varie "sfumature e colori", dunque ogni esame è complementare all'altro. Per avere una diagnosi ben precisa, infatti, solitamente si ricorre a più di uno di questi esami.



**Studio Radiologico
Gadaleta srl**

Direttore Sanitario

Dott.ssa **GIORGIA DI FELICE**

Specialista in Radiodiagnostica e Scienze delle Immagini

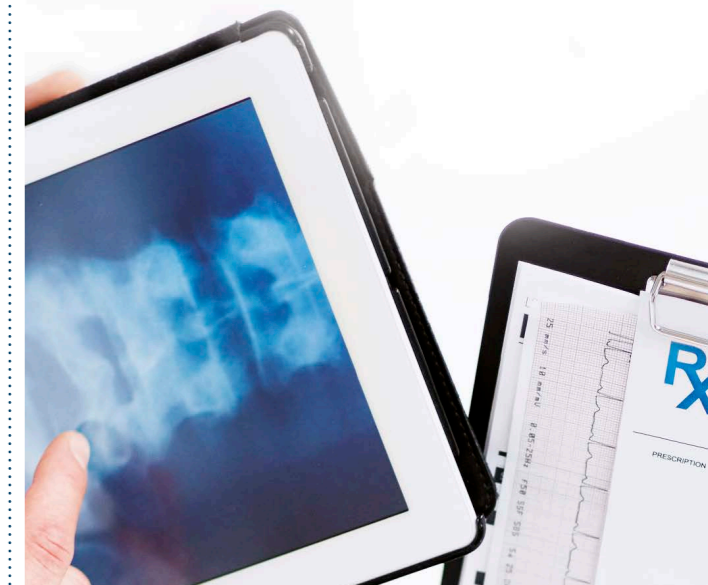Dott. **CLAUDIO D'ARCHIVIO**

Specialista in Radiodiagnostica e Scienze delle Immagini


**RISONANZA MAGNETICA
ARTICOLARE APERTA
RADIOLOGIA TRADIZIONALE
M.O.C.
ORTOPANTOMOGRAMMA
ECOGRAFIA
ECOCOLOR DOPPLER**

Via Del Baluardo, 53
TERAMO

Tel. 0861 246643 Fax 0861 251274
info@studioradiologicogadaleta.it



Gruppo Medico
D'Archivio



GRUPPO MEDICO D'ARCHIVIO

Garanzia di professionalità, qualità e sicurezza da 30 anni al tuo servizio.

Nei centri di Giulianova, Teramo e Montorio equipe di medici specialisti in Radiodiagnostica garantiscono ogni giorno la possibilità di diagnosi accurate ed immediate.

Radiologia Tradizionale, Risonanza Magnetica Total Body, Densitometria Ossea, Ecografie, Ecocolor Doppler, TAC cone Beam, TAC con e senza MDC e Mammografia effettuate con apparecchiature di ultima generazione.

Il **Gruppo Medico D'Archivio**, attraverso l'**Ambulatorio Medico Specialistico DIOMIRA**, offre prestazioni ambulatoriali nei diversi campi del settore sanitario, avvalendosi della collaborazione dei migliori specialisti.



Via G. Galilei, 59 - Giulianova Lido (Te)
Tel. 085 8008215

info@centrodiagnosticodarchivio.it



Studio Radiologico
Gadaleta srl

Via Del Baluardo, 53 - Teramo
Tel. 0861 246643

info@studioradiologicogadaleta.it



Studio Radiologico
Aureus

Via Italia, 3/5 - Montorio al Vomano (Te)
cell. 389 4791711

info@studioradiologicoaureus.it



Via Mamiani, 7 - Giulianova Lido (Te)
Tel. 085 8005036

info@diomiramedicina.it



www.gruppomedicodarchivio.it